Aus dem Patholog. Institut und dem Dr. v. HAUNER'schen Kinderspital zu München.

Zur Frage

der

infantilen Osteomalacie.

Inaugural-Dissertation

zur Erlangung der Doktorwürde

in der Medicin, Chirurgie und Geburtshilfe

unter dem Präsidium

des Herrn Prof. **Dr. Bollinger**

der hohen medicinischen Fakultät

der Kgl. Ludwigs-Maximilians-Universität zu München

vorgelegt von

Adolf Hermann,

approb. Arzt aus Stuttgart.

Mit 1 Abbildung im Text und 1 Tafel.

Jena,

Gustav Fischer.

1888.

Digitized by the Internet Archive
in 2026

https://archive.org/details/IA41548316_0092

Meinen theuren Eltern

in Liebe und Dankbarkeit

gewidmet.

Die infantile Osteomalacie wurde von Dr. Rehn aus Frankfurt a. M. im Jahr 1877[1]) als neue Krankheitsform in die Pathologie des kindlichen Alters eingeführt; derselbe stützte seine Anschauungen theils auf eigene clinische Beobachtungen, theils auf den microscopischen Befund, welchen v. Recklinghausen an Knochen eines in einem Frankfurter Museum aufbewahrten Skelettes von einem im Jahre 1850 verstorbenen 13 Monate alten Kinde aufnahm. Der Veröffentlichung des ersten als infantile Osteomalacie bezeichneten Falls folgte (1882) die von fünf weiteren von Rehn beobachteten Fällen[2]), welche clinisch und anatomisch Aehnlichkeit mit dem ersten hatten. Rehn resp. v. Recklinghausen fanden bei den Autoren mit Ausnahme von Birch-Hirschfeld, der in seinem Lehrbuch der pathologischen Anatomie II. Th. 1882 sich entschieden für eine infantile Osteomalacie ausspricht, keine Zustimmung; so sprachen sich Kassowitz (1882) und Pommer (1883) auf Grund eingehender Untersuchungen bestimmt gegen die Existenz einer infantilen Osteomalacie aus. In den letzten Jahren wurde von Rehn kein Fall von infantiler Osteomalacie mehr veröffentlicht und die Mehrzahl der Autoren trat der Ansicht Kassowitz' bei, dass es sich in den Fällen von angeblicher infantiler Osteomalacie nur um eine hochgradige Rhachitis gehandelt habe.

In der Absicht, vielleicht einen Beitrag zu Gunsten der neuen Krankheitsform zu liefern, und nicht auf Bereicherung der Rhachitisliteratur bedacht, habe ich es unternommen, einen Fall, welcher

---

1) Rehn, Ein Fall von infantiler Osteomalacie. Jahrbuch für Kinderheilkunde, N. F., XII. B., 1878.

2) Rehn, Beiträge zur infantilen Osteomalacie. Jahrbuch f. Kinderheilkunde, N. F., XIX. B., 1882.

clinisch auffallende Aehnlichkeit mit dem von Rehn zuerst geschilderten darbietet, in seinem clinischen und anatomischen Bild zu beschreiben.

Im April 1886 wurde ein Mädchen von 11 Monaten, welches eine ausserordentliche Biegsamkeit der Knochen zeigte und zugleich an Respirationsstörungen litt, in das damalige Dr. v. Hauner'sche Kinderspital in München gebracht und daselbst aufgenommen, wo es dann bald an einer catarrhalischen Pneumonie starb. Aus der Krankengeschichte des Kindes, welche ich aus den Angaben der Eltern desselben und aus Mittheilungen des das Kind vorher behandelnden Arztes geschöpft habe, geht Folgendes hervor:

Krankengeschichte.

Kunigunde Kirchlechner wurde am 9. Mai 1885 als ausgetragenes kräftiges Kind des Bauern Kirchlechner aus Hagenrain bei Rott a. Inn geboren. Der Geburtsverlauf war normal. Das Kind wurde mit Muttermilch, ausserdem noch mit unverdünnter Kuhmilch und Mehlbrei und vom 15. Nov. an ausschliesslich mit beiden letzteren ernährt; bei dieser Nahrung gedieh dasselbe und hatte nur im August Diarrhöen, welche aber seinen Ernährungszustand nicht beeinträchtigten; der Appetit des Kindes war andauernd gut, sein Allgemeinbefinden liess nichts zu wünschen übrig. Das Kind war im Stande, seine Gliedmaassen frei zu bewegen und auszustrecken, Versuche zu stehen wurden jedoch bis zum Monat December von ihm nicht gemacht. Ende Dezember fiel es den Eltern auf, dass das Kind verdriesslich war und bei Berührung weinte, ausserdem Husten und starke Schweisse bekam. Diese Erscheinungen bestanden einige Tage, worauf dann der Zustand der Patientin wieder ein leidlicher wurde. Im Verlauf des Januar folgenden Jahres wurde das Kind trotz guten Appetits von Tag zu Tag elender; der Stuhl desselben war hart, zeitweise obstipirt, die Empfindlichkeit bei Berührung von neuem wieder sehr hochgradig, auch der Husten begann ziemlich stark aufzutreten. Der behandelnde Arzt gab Kalomel mit Opium, worauf das Kind weichen Stuhl bekam; beim Aussetzen der Pulver wurde der Stuhl wieder hart. Anfang Februar 1886 bemerkten die Eltern, dass der rechte Oberschenkel des Kindes in der Mitte etwas verdickt war und von dem Kind geschont wurde, während die übrigen Extremitäten keine Veränderung gezeigt haben sollen. Der Kräftezerfall des Kindes nahm mehr und mehr zu, und Mitte März war die Empfindlichkeit desselben so gross, dass es schon bei Annäherung und leisester Berührung heftig weinte. Mit Nachlass der grossen Empfindlichkeit begann die Patientin das rechte Bein stark gegen den Leib anzuziehen und Ende März zeigte der rechte Oberschenkel eine solche Beweglichkeit, dass die Eltern glaubten, es müsse ein Knochenbruch

an demselben vorliegen. Der in Folge dessen gerufene Arzt constatirte jedoch, dass diese Beweglichkeit nur auf einer abnormen Biegsamkeit und Weichheit des Knochens beruhte und dass das Kind demnach mit englischer Krankheit behaftet war. Anfang April erholte sich die Patientin etwas, das subjective Befinden besserte sich. Noch während der Krankheit sollen an verschiedenen Körperstellen des Kindes haselnuss- bis taubeneigrosse Geschwülste, von welchen einzelne aufbrachen und Eiter entleerten, aufgetreten sein. Mitte April 1886 wurde Patientin zum Zwecke weiterer Behandlung in das Dr. v. Hauner'sche Kinderspital gebracht und daselbst aufgenommen.

In Bezug auf die Familienverhältnisse ist noch hinzuzufügen, dass Vater und Mutter und die 3 Geschwister, worunter Zwillinge, gesund und kräftig sind, wovon ich mich theilweise persönlich überzeugen konnte. Eine ähnliche Erkrankung, wie bei dem jüngsten, wollen die Eltern bei den 3 älteren Kindern nicht bemerkt haben. [Leichte Fälle von Rhachitis sollen in der Gegend von Hagenrain ziemlich häufig, dagegen schwere sehr selten sein oder eigentlich gar nicht vorkommen. Mittheilung eines Arztes.] Die Wohnungs- und Nahrungsverhältnisse der Familie Kirchlechner sollen immer günstige gewesen sein.

Bei der Aufnahme des Kindes[1]) ergab sich folgender status praesens:

Patientin, für ihr Alter sehr schlecht entwickelt, zeigt einen in seinem Schädeltheil unverhältnissmässig stark entwickelten Kopf; die grosse Fontanelle, in geringer Ausdehnung offen, misst im schrägen Durchmesser 3,1 ctm, geht jedoch in die beiden Coronarnähte über, welche fast bis zum os temporale hin offen sind; ebenso setzt sich die grosse Fontanelle ein Stück weit in die Sagittalnaht nach hinten fort. Die kleine Fontanelle ist geschlossen, das os occipitis unter die oss. parietalia geschoben; im Verlauf der λ-Naht sind beiderseits mehrere weiche, auf Fingerdruck nachgebende Stellen vorhanden. Die Gesichtsbildung ist regelmässig, die Züge sind nicht eingefallen, die Gesichtsfarbe ist blass; die Nasenlöcher sind durch eingetrocknete blutige Borken verklebt, der Nasenrücken ist gut gewölbt. Zähne sind nicht vorhanden, auch nicht angedeutet. Im übrigen ist der Körper hochgradig abgemagert, die Hautfarbe schmutzig weiss mit blaurothen Flecken durchsetzt, das Fettpolster total geschwunden, die Haut namentlich an der Hinterfläche der Oberschenkel runzlig, in tiefe Falten gelegt. An mehreren Stellen des Körpers finden sich fluctuirende, von bläulich verfärbter Haut bedeckte Abscesse; der eine, fast wallnussgross, befindet sich am äussern Rand des linken Orbitalbogens, zwei andere an der Grenze des behaarten Kopfs und der linken Seite des Nackens; ferner links und rechts über dem Acromium je einer, ein weiterer in der rechten fossa supraspinata. Auf dem Kopfe ist die eingetrocknete Borke eines ähnlichen früher aufgebrochenen Abscesses sichtbar.

---

1) Vergl. Fig. 1.

Von den Schädelknochen sind die Stirn- und Schläfenbeine anscheinend von normaler Festigkeit, ebenso, soweit fühlbar, die Gesichtsknochen; dagegen sind die Ränder der grossen Fontanelle sowie die Seitenwandbeine, namentlich das Hinterhauptbein eindrückbar, letzteres stellenweise ganz abnorm weich.

Fig. 1. Abbildung des Kindes Kunigunde Kirchlechner (nach einer Photographie).

Die Form des Thorax ist ziemlich normal, der Thorax kurz und kegelförmig, die Hypochondrien sind beiderseits stark hervorgewölbt, die Rippen ragen unter der Haut deutlich hervor, ebenso die an den Rippenknorpelansätzen vorhandenen mässigen Verdickungen. Einknickungen der Rippen lassen sich nicht constatiren; bei der Inspiration ist geringes Einsinken an der Zwerchfellinsertion bemerkbar.

Die Schulterblätter, welche dem Thorax platt anliegen, sind von entsprechender Grösse, aber sehr dünn an ihren Rändern. Die Haut der oberen Extremitäten schmutzig weiss, zeigt namentlich am Oberarm zahlreiche hängende Falten, das Fettpolster der Arme ist vollständig geschwunden, so dass man unter der Haut die sehr atrophische Musculatur deutlich fühlt. Die Knochen der Arme, von normaler Länge, aber sehr dünn, lassen sich leicht biegen und fühlen sich weich an, besonders die beiderseitigen Unterarmknochen, welche zugleich eine leichte Krümmung mit Convexität nach aussen zeigen. Die Epi-

physen beider radii sind mässig aufgetrieben. Die Hände sind sehr blass und abgemagert, sonst aber gut ausgebildet.

Die Wirbelsäule zeigt in der Lendengegend eine leichte Kyphose.

Die Beckenknochen zeigen, soweit erkennbar, keine Veränderungen.

Die unteren Extremitäten, deren Haut ebenfalls in tiefe Falten gelegt ist, zeigen mangelndes Fettpolster, aber verhältnissmässig gut entwickelte Musculatur, ihre Knochen sind hochgradig verändert. Die Beine scheinen nämlich bedeutend verkürzt zu sein, da beide Oberschenkel in der Mitte ziemlich stark nach vorn und aussen gebogen sind und vom Kind stark gegen den Bauch gezogen werden, so dass sich beide Kniee unter einem spitzen Winkel vor dem Bauche unterhalb des Nabels berühren. Der rechte Oberschenkel zeigt an seiner Krümmungsstelle eine leichte Verdickung. Beide Unterschenkel haben in ihrer Mitte eine stumpfwinklige Knickung mit Scheitel nach vorn. Die Knochen der unteren Extremitäten sind ebenfalls ausserordentlich weich und biegsam, so dass es möglich ist, durch Zug an den Füssen die Beine gerade zu strecken; doch nehmen dieselben alsbald wieder ihre alte Form und Haltung an. Die Füsse, gut gebaut, haben leichte varus-Stellung. Eine Vorstellung von der grossen Biegsamkeit der Knochen der unteren Extremitäten bekommt man durch folgenden angestellten Versuch (vgl. Fig. 1): durch eine Drehung des Beines um seine Längsaxe kann die Fusssohle nach oben gekehrt werden, wobei die Ferse nach vorn, die Zehen nach hinten gerichtet sind. Ferner können die Beine spiralförmig gewunden und mit Leichtigkeit auf den Rücken des Kindes gelegt werden. Diese Versuche waren möglich, ohne dem Kinde besondere Schmerzen zu verursachen.

Die weitere Untersuchung constatirte in den Lungen die Erscheinungen einer Bronchitis; normale Verhältnisse an Herz und Leber, Vergrösserung der Milz und starken Meteorismus, mit Obstipation.

Während des Aufenthaltes des Kindes im Spital zeigten sich vorübergehend leichtes Fieber, Vermehrung der Schweisssecretion, wobei der Schweiss einen eigenthümlich säuerlichen Geruch verbreitete, ferner geringer Eiweissgehalt des Urins, ausserdem microscopisch in demselben vereinzelte granulirte Cylinder. Eine Zuckerprobe gab ein negatives Resultat.

Im Blute sind die weissen Blutkörperchen um wenige vermehrt, die rothen sind nicht verändert.

Aus den Abscessen entleert sich beim Eröffnen grünlich-gelblicher, dickflüssiger Eiter, in welchem sich bei der microscopischen Untersuchung zahlreiche Diplokokkenhaufen finden.

Weitere Untersuchungen, besonders der faeces und des Urins auf anorganische Bestandtheile, konnten wegen des bald eintretenden Todes des Kindes nicht mehr gemacht werden. Die bei der Aufnahme bestehende Bronchitis wurde heftiger, und am 29. April nach 12tägiger Behandlung starb das Kind unter den Erscheinungen einer catarrhalischen Pneumonie.

Die Leiche kam am 30. April 1886 zur Section im patholo-

gischen Institut. Herr Prof. Bollinger stellte mir gütigst den Sectionsbericht[1]) zur Verfügung, welcher folgendermaassen lautet:

Sectionsbefund:

Stark abgemagertes Kind, mit einer Körperhöhe von 60 ctm und Gewicht von 4 $^1/_2$ Kilo; die Bauchdecken sind stark vorgetrieben, bläulich gefärbt. Am Kopf misst die offene grosse Fontanelle im schrägen Durchmesser 2 ctm, die Nähte sind noch offen, das Hinterhauptsbein ist ungemein weich und dem Fingerdruck nachgebend; in der Haut über dem Hinterhauptsbeine befindet sich ein etwa 4 mm im Durchmesser haltendes Geschwür, das in eine Abscesshöhle führt; 3 ctm über dem linken Ohr ein zehnpfennigstückgrosses, mit grünem Eiter gefülltes Geschwür von sehr üblem Geruch. Die Ränder des Geschwürs sind schwarz pigmentirt. Am linken äussern Augenwinkel gegen die Stirn ebenfalls ein 6 mm grosses Geschwür, dessen Ränder eingetrocknet sind. Ueber der Schulter findet sich ein wälschnussgrosser fluctuirender Sack unter der Haut, der beim Einschneiden schleimigen, gelblich-grünlichen Eiter entleert; der Grund des Sacks hängt nicht mit dem Knochen zusammen, sondern liegt im Bindegewebe; ein ähnlicher Abscess an der rechten Schulter und ein grösserer über der rechten scapula. Zähne fehlen vollständig, sind auch nicht angedeutet.

Die beiden humeri sind ziemlich stark nach hinten und aussen gekrümmt, die Knochen sind ungemein biegsam, ebenso die Unterarmknochen, an einzelnen Stellen vielleicht mit leichten Infractionen.

Der Uebergang der knöchernen Rippe auf den knorpligen Theil ist geschwellt und tritt auch unter der Haut deutlich als kleiner Höcker hervor.

Die beiden Femurknochen sind stark verdickt, die Epiphysen aufgetrieben, der Knochen ungemein weich und biegsam, scheint an einzelnen Stellen Infractionen zu besitzen. Das Gleiche gilt von den Unterschenkeln, doch ist hier die Biegsamkeit noch stärker.

Fettpolster an Brust- und Bauchdecken, ebenso am Netz vollständig geschwunden, die Musculatur äusserst atrophisch und blass, Leber vollkommen hinter dem Rippenbogen versteckt.

Die beiden Lungen, zusammen 120 gr schwer, collabiren beim Herausnehmen, die linke Lunge zeigt zahlreiche frische, kleine Blutpunkte an der Unterseite, ihre Consistenz ist im Allgemeinen weich, Farbe weisslich-roth; nur der untere Theil des Unterlappens ist livid gefärbt und fühlt sich prall an. Der Oberlappen ohne Induration zeigt leicht erweiterte Alveolen am vordern Rand. Unterlappen im obern Theil wie der Oberlappen, etwas saftreicher, untere Hälfte gleichmässig infiltrirt, von braunrother Farbe, blutleer, ohne deutliche Granulationen, Pleura ohne Fibrinbelag.

Die vorderen Partien des oberen, mittleren und unteren Lappens der rechten Lunge sind von heller Farbe, weich, Fingereindrücke

1) Sectionsjournal des Patholog. Instituts, Nr. 196, 1886.

bleiben bestehen, die Alveolen sind deutlich erweitert. Die hinteren Partien des oberen und unteren Lappens livid, von fester Consistenz, Pleura mit frischen Blutpunkten durchsetzt. Die infiltrirten Partien zeigen etwas gefleckte, braunrothe Färbung mit einzelnen helleren, mehr gelbbraunen Partien, sie sind vollkommen luftleer und zeigen undeutliche Granulation. Auf Druck entleert sich eine graue, eiterähnliche, dickflüssige Masse.

Herz ohne alles Fett über dem rechten Ventrikel; Klappen gehörig, foramen ovale geschlossen; das Gewicht desselben beträgt 29 gr.

Milz mindestens um das Doppelte vergrössert, Kapsel gespannt, pulpa dunkel, sehr derb, blutreich, 46 gr schwer.

Leber von mittlerer Grösse und einem Gewicht von 285 gr, mit scharfem unteren Rand, Farbe etwas livid, auf der Schnittfläche ziemlich viel Blut; acinöse Zeichnung deutlich, Consistenz ziemlich fest; in der Gallenblase hellgelbliche Galle.

Darmschlingen stark mit Luft aufgetrieben, Mesenterialdrüsen ziemlich geschwellt, von blasser Farbe, Darmwandung dünn, durchscheinend. Solitärfollikel in leichtem Grade geschwellt, ebenso die Peyer'schen Plaques kurz oberhalb der Ileocöcalklappe, von blass-röthlichem Aussehen.

Magen ungemein klein, vom pylorus bis fundus 9 ctm, Querumfang leicht gedehnt 9 ctm, auf der Schleimhaut gegen den pylorus hin kleine Blutpunkte. Harnblase gefüllt mit weisslich trübem Urin.

Rechte Niere sehr gross, Rindensubstanz blass, von weisslichgelblicher Farbe, Marksubstanz leicht injicirt, Rindensubstanz ziemlich breit, Kapsel leicht abziehbar; Oberfläche glatt, zeigt einige (10—12) stecknadelkopfgrosse Blutpunkte.

Linke Niere hat dasselbe Aussehen wie die rechte, Oberfläche ist frei von Blutpunkten. Gewicht beider Nieren zusammen 90 gr.

Die hinteren Theile der Seitenwandbeine und des Hinterhauptbeins fühlen sich beim Sägen papierdünn an, sind auch papierdünn.

Das Schädeldach hat kaum eine Andeutung einer äusseren compacten Substanz, besteht fast nur aus Diploë, ist dabei biegsam wie Pappdeckel.

In der Schädelbasis befindet sich ziemlich viel Flüssigkeit.

Die Seitenventrikel des Gehirns sind leicht erweitert, mit seröser Flüssigkeit gefüllt, der Balken hochgradig erweicht, das Gehirn von sehr weicher Consistenz und mit sehr geringer Zahl von Blutpunkten auf dem Durchschnitt versehen; das Gewicht desselben beträgt 785 gr.

Nach dem Präpariren der Extremitätenknochen zeigen sich an verschiedenen Stellen Infractionen, an welchen der Knochen etwas stärker geschwellt erscheint. An mehreren Stellen finden sich Blutpunkte an der Oberfläche des Knochens. Die zwischen den Infractionen liegenden Stellen sind auf Fingerdruck leicht comprimirbar und in geringem Grad biegsam. Die Beckenknochen sind gleichfalls biegsam und etwas comprimirbar.

Anatomische Diagnose:

Hochgradige Rhachitis mit Infractionen und Verkrümmung verschiedener Knochen.

Milztumor.

Nierenschwellung.

Multiple Abscesse in der Haut.

Pneumonie im linken Unter- und im rechten Ober- und Unterlappen.

Anämie und Oedem des Gehirns.

Allgemeine Anämie.

Die microscopische Untersuchung der Niere ergab eine zellige Infiltration der glomeruli und Bowman'schen Kapseln, das Bild einer Glomerulonephritis; die der Milz neben Blutreichthum eine Zunahme des Bindegewebes in mässigem Grad.

Ehe ich nun in der Schilderung meines Falles fortfahre, möchte ich die Krankengeschichte und den Sectionsbefund des eingangs erwähnten Rehn'schen Falles anführen. Dieselben finden sich in „Virchow's specieller Pathologie und Therapie I. Band 2. Hälfte, Stiebel — Rhachitis", und lauten:

Kind, 13 Monate alt, am 9. October 1850 ins Kinderhospital zu Frankfurt a. M. aufgenommen. Milzanschwellung, rhachitischer Bauch, Verdauungsbeschwerden, sehr frequenter Puls. Profuse, eigenthümliche Schweisse, starkes, weisses, pulvriges Sediment im Harn (phosphorsaurer Kalk); ein paarmal ziemlich viel Eiweiss in demselben. Im November bemerkte man das Gestrecktsein der unteren Gliedmaassen, die Empfindlichkeit im Berühren und Annähern. Anfangs Februar Krümmung zuerst am Vorderarm und Deformität am thorax, gegen Ende des Monats Krümmung und Biegsamkeit der Arme und Beine, den 2. März Tod.

Leichenöffnung: Milz ums Dreifache vergrössert, Leber braunroth, blutreich, Magenschleimhaut gerunzelt, etwas injicirt, Lungen blass, atrophisch, einen 4 Groschen grossen Blutinfarct enthaltend. Die Knochen hochgradig erweicht, von hollundermarkartiger Consistenz, lassen sich mit Leichtigkeit biegen resp. eindrücken und ebenso leicht schneiden.

So weit gehen die Angaben über den Rehn'schen Fall in Stiebel's Rhachitisarbeit.

Vergleicht man nun beide Fälle, den Rehn'schen und den meinigen, mit einander, so zeigt sich bei beiden nicht allein in Be-

ziehung auf das Auftreten, Verlauf und Dauer der Krankheit, sondern auch in ihrem clinischen und anatomischen Verhalten eine fast vollständige Uebereinstimmung. Bei beiden Kindern finden sich Milzanschwellung, rhachitischer Bauch (Meteorismus), profuse Schweisse, grosse Empfindlichkeit gegen Berührung und Annäherung, hochgradige Erweichung und Biegsamkeit der Knochen, Krümmungen an Armen und Beinen. In Stiebel's Beschreibung fehlen Angaben darüber, ob an den Rippenknorpelansätzen und an den Epiphysen der Extremitätenknochen Anschwellungen vorhanden waren. Dagegen giebt Rehn [1]) in der Detailbeschreibung des Skeletts an, dass Anschwellungen an betreffenden Stellen nur in geringem Grad vorhanden sind, dass sie also, ähnlich wie bei meinem Falle, nicht fehlen. Ueber das Geschlecht des Kindes, Verhalten der Zähne und der grossen Fontanelle finden sich weder bei Stiebel noch bei Rehn Anhaltspunkte zum Vergleich.

Die nächste Aufgabe musste nun die sein, zu ermitteln, ob die aus den bisherigen Schilderungen sich ergebende Aehnlichkeit beider Fälle auch bei der feineren Untersuchung derselben zu constatiren sei; zu diesem Zweck wurden die Knochen des Falls Kirchlechner, wie es bei dem Rehn'schen Fall geschah, histologisch und chemisch von mir untersucht. Bevor ich aber mit der Schilderung meiner Untersuchungsresultate beginne, möge noch einiges über die an dem lebenden Kind vorgenommenen Messungen kurz erwähnt werden.

Die Körperlänge des Kindes betrug bei möglichst ausgestreckten Beinen 59,4 ctm bei einem Gewicht von 5050 gr, Zahlen, welche bedeutend unter dem für das erste Lebensalter berechneten Durchschnitt liegen, denn die Länge eines einjährigen Kindes soll 69,8 ctm bei einem Gewicht von 8750—8950 gr normalerweise erreichen. Die einzelnen Abschnitte der Extremitäten zeigten unter sich, abgesehen von den Krümmungen, normale Proportionen; dagegen stellte sich das Verhältniss zwischen Kopf- und Brustumfang als ein ganz abnormes dar. Der Kopfumfang des Kindes betrug 42,6 ctm, der Brustumfang 36,3 ctm, woraus sich eine Differenz von 6,3 ctm zu Ungunsten des Brustumfangs ergiebt. Dieselbe übersteigt noch das Mittelmaass, welches Rehn [2]) bei seinen Unter-

1) Jahrbuch für Kinderheilkunde XII. Bd. N. F.

2) Rehn, Rhachitis. Gerhardt's Handbuch der Kinderkrankheiten III.

suchungen von etwa 44 ein- und zweijährigen rhachitischen Kindern gefunden hat, und welches 5,6 cm zu Ungunsten des thorax betrug. Nach Liharżik sollen im ersten und zweiten Lebensjahr der Kopf- und Brustumfang gleich gross sein oder nach Angaben Anderer nur wenig differiren, in der Weise, dass der Kopfumfang 34 cm, der Brustumfang 32 cm im Durchschnitt messen; erst vom zweiten bis dritten Lebensjahr an beginnt der Brustumfang grösser als der Kopfumfang zu werden. Die genaue Messung der grossen Fontanelle ergab:

im sagittalen	Durchmesser	2,8	cm
„ coronaren	„	3,0	„
„ r. schrägen	„	2,5	„
„ l. schrägen	„	2,3	„

Untersuchung der Knochen.

Die an den von Haut und Fleisch befreiten Knochen beobachteten macroscopischen Veränderungen waren folgende:

An den Knochenknorpelverbindungen (Epiphysen) der Extremitäten zeigt sich die für Rhachitis characteristische Anschwellung mässig stark entwickelt. Die Extremitätenknochen sind biegsam wie Kautschuk und können zwischen den Fingern zusammengedrückt werden. Die nähere Untersuchung der oberen Extremitäten lässt keine Knickung oder Infraction erkennen, während beide Oberschenkel in der Mitte der Diaphyse eine starke winklige Knickung zeigen. Ein Längsdurchschnitt des r. Oberschenkels (femur), der sich mit einem Scalpell mit grosser Leichtigkeit anfertigen liess, an der Stelle der winkligen Knickung zeigt als Ursache derselben anscheinend eine Infraction, welche durch Callusmasse, die sich besonders an der concaven Seite der Knickung entwickelt hatte, geheilt ist. An der Infractionsstelle ist die Markhöhle excentrisch gelagert und bedeutend verkleinert. Die Callusmasse ist sehr weich und lässt sich ganz leicht mit dem Messer schneiden. In der unteren Epiphyse des r. Oberschenkels zeigt ein Längsdurchschnitt einen rundlichen, 9 mm im Durchmesser betragenden Knochenkern, der beim Durchschneiden dem Messer einen ganz geringen Widerstand bietet. Ein Querschnitt durch die Diaphyse des einen radius zeigt die Markhöhle excentrisch gelegen und die Umrisse des Durchschnitts in der Weise verändert, dass an der concaven Seite der vorhandenen leichten Krümmung des

radius eine stärkere Knochenneubildung (2,8 mm breit) stattgefunden hatte als an den übrigen Stellen der Knochenperipherie, deren Breite etwa 1,5 mm beträgt. Der Markhöhle zunächst liegt eine etwa 0,5 mm. breite, ringförmige Zone, welche schon macroscopisch Knochenbälkchen erkennen lässt und dem Messer etwas Widerstand bietet, während die nach aussen von dieser Zone gelegenen Partien des Knochenquerschnitts ein homogenes Aussehen zeigen und sehr weich sind.

Ein Längsdurchschnitt durch die Knochenknorpelverbindung einer Rippe zeigt ausser einer Auftreibung des Knorpels mässigen Grades eine macroscopisch erkennbare, etwa 0,5 cm in der Längsrichtung des Knochens messende Knorpelwucherungszone, welche dasselbe Verhalten darbietet, wie das von Virchow in seinem Rhachitiswerk geschilderte: „von der einen Seite erstrecken sich die bläulichen Knorpelstreifen herunter, von der andern die weisslichen osteoiden und röthlichen Markstreifen herauf, die sich gegenseitig durchsetzen und zackig in einander übergreifen.“ Der knöcherne Theil der Rippe bietet beim Durchschneiden einen mässigen Widerstand und beim Darüberstreichen mit dem Messer Crepitation dar.

Das 0,3 mm dünne os parietale knirscht beim Durchschneiden deutlich und ist von verhältnissmässig fester Consistenz, aber biegsam. Eine Unterscheidung der äusseren und inneren Tafel von der Diploë ist macroscopisch unmöglich.

Mehrere in kurzer Entfernung nach einander angelegte vollkommene Querschnitte vom oberen Ende der einen tibia lassen bei der macroscopischen Untersuchung Folgendes erkennen.

Die Gelenkfläche zeigt normale Gestalt und blassen Knorpelüberzug, ein Querschnitt etwa 4 mm unterhalb derselben angelegt zeigt, umschlossen von dem hyalinen, blassen, manchmal leicht bläulichen Knorpel, der seitlich je 0,8 cm, in der Queraxe 0,5 cm dick ist, einen 1,3 cm im frontalen und 0,9 cm im sagittalen Durchmesser haltenden Knochenkern, der aus einem Gefüge von kleinen Bälkchen besteht, zwischen denen rothe gelatinöse Massen, die unter die Schnittfläche eingesunken sind, eingelagert sind. Die Länge des Knochenkerns beträgt in der Längsaxe c. 7 mm und zeigt auf einem weiter unten geführten Schnitt dieselbe Beschaffenheit. Der umgebende Knorpel erscheint in der Nähe des Knochenkerns von einzelnen rothen Linien (Gefässen) durchzogen, Kalkeinlagerungen sind in dem Knochenkern nicht zu fühlen. Auf derselben Schnittfläche zeigt sich am linken innern Umfang, dem Periost angelagert, eine

1,5 cm lange Strecke verkalkten Gewebes, das keine deutliche Structur erkennen lässt und nur von zahlreichen Blutpunkten durchsetzt ist. Die darüber gleitende Nadel lässt deutlich Crepitation fühlen; weiter nach unten verschmilzt diese Partie, indem sie sich nach der Mitte ausdehnt, mit dem Knochenkern in seinem unteren Ende; der Knorpel wird auf die äussere und vordere Fläche zurückgedrängt, nimmt etwa in der Mitte leicht rosige Färbung an und ist von zahlreichen Gefässen durchsetzt. Ein weiterer Schnitt ungefähr 1,7 cm unterhalb der Gelenkfläche zeigt dann den hyalinen Knorpel auf einen kleinen Theil der vorderen und inneren Peripherie des Knochens beschränkt, seine Längsausdehnung beträgt 1,3 cm, seine Breitenausdehnung 0,3 cm; der Rest des Querschnitts bietet eine gleichmässig, feine gestichelte Schnittfläche (wahrscheinlich spongiöse Substanz) dar, die crepitirt und nur an der unteren hinteren Contour ein unregelmässiges Aussehen und einzelne Blutpunkte zeigt. Auf einem 4 mm weiter unten angelegten Querschnitt hat die spongiöse Substanz fast die ganze Fläche eingenommen, dieselbe hat jedoch ihr gleichmässiges Aussehen verloren und erscheint an vielen Stellen wie angenagt; der knorplige Antheil ist fast ganz geschwunden. Auf demselben Schnitt sind namentlich an der hinteren inneren Peripherie zahlreiche Stellen unter der Schnittfläche eingesunken und mit gelatinöser, markähnlicher Substanz ausgekleidet. Der folgende Schnitt, 4 cm unterhalb dem vorigen angelegt, von geringerem Umfang, zeigt dasselbe Verhalten, nur etwas weiter vorgeschritten, indem ein schmaler Streifen an der inneren und vorderen Peripherie des Knochens etwas zahlreiche Markräume und eine vielleicht 3 mm dicke homogene, blassrothe Schicht (osteoides Gewebe?) zeigt. Auf dem nächsten, einige mm weiter unten gelegenen Querschnitt findet ein sehr rascher Uebergang zur Markbildung statt; die der Markhöhle zunächst gelegenen Knochenpartien lassen deutliche Crepitation wahrnehmen, die peripheren Partien dagegen bestehen aus weicher, homogen aussehender Substanz; aus der Markhöhle quillt auf Druck rothes gallertartiges Mark hervor. Die Entfernung von der Gelenkfläche vom Beginn der Markhöhlenbildung beträgt 2,7 cm. Die folgenden zwei letzten Schnitte zeigen den Anfang der Markhöhle.

Gibt schon die macroscopische Untersuchung manchen Aufschluss über die Beschaffenheit der Knochen, so ist dies natürlich in viel höherem Grad bei der microscopischen Untersuchung der Fall. Um nun nicht nur in die histologischen Veränderungen, son-

dern auch in die Ausbreitung und Intensität des Processes in den einzelnen Skeletttheilen einen Einblick zu bekommen, wurden folgende verschiedene Knochen microscopisch untersucht: os parietale, radius, phalanx manus, femur, costa, vertebra. Die von den angeführten Knochen zur Untersuchung benutzten Stücke wurden, um eine Entkalkung womöglich zu vermeiden, in MÜLLER'scher Flüssigkeit gehärtet, dann in gewöhnlicher Weise in Paraffin eingebettet und mit dem Microtom geschnitten. Zur Färbung der Schnitte verwendete ich neutrales Carmin, Methylenblau und zur Doppelfärbung neutrales Carmin und Hämatoxylin; die Färbungen mit Methylenblau erwiesen sich jedoch nicht als brauchbar. Die besten Färbungen gab das neutrale Carmin, welches deshalb beinahe ausschliesslich verwendet wurde[1]).

Beschreibung der microscopischen Befunde.

1. Durchschnitt des Scheitelbeins.

Der 0,3—0,4 mm breite Durchschnitt des Scheitelbeins lässt die characteristische Scheidung der Knochenlagen in eine äussere und innere compacte Tafel und eine Diploe nicht mehr erkennen; compacte Knochensubstanz fehlt in ihm überhaupt vollständig und nur eine grobläckige Diploe ist vorhanden. Die sehr verdünnten Knochenbälkchen sind zum grössten Theil kalkhaltig und zeigen nur an ihrer Peripherie einen schmalen Saum kalkfreien Knochengewebes, welches sich in dem ohne vorausgegangene künstliche Entkalkung gewonnenen Carminpräparate durch seine lebhaft rothe Färbung von dem ungefärbten weisslich-grauen, kalkhaltigen Knochengewebe sehr deutlich abhebt. Diese kalkfreien Knochenpartien bilden die Auskleidung der HAVERS'schen Kanäle und der Markräume, so dass an keiner Stelle des Präparats kalkhaltiger Knochen direct an letztere grenzt. Einige HAVERS'sche Kanäle sind vollständig mit kalkfreiem (osteoidem) Gewebe ausgefüllt. Zwischen dem kalkhaltigen und kalkfreien Knochengewebe zeigen sich scharfe Grenzlinien, welche theils eine lacunäre, theils eine sanft geschwungene, wellige, theils eine körnig-krümlige Beschaffenheit haben. Die kalkhaltigen Partien haben eine grobgeflechtige Structur, mit zahlreichen, plumpen, anastomosirenden Knochenkörperchen durchsetzt, während die kalkfreien Partien grösstentheils ein homogenes Aussehen haben und mit kleinen spärlichen Knochenkörperchen versehen sind. Durch die scharfen Grenzlinien sind die beiderseitigen Texturen streng von einander geschieden. In den zahlreich vorhandenen Markräumen

1) Wie bekannt, wird das kalkfreie osteoide Knochengewebe durch Carmin intensiv roth gefärbt, während das kalkhaltige Knochengewebe unempfindlich gegen dasselbe bleibt und seine natürliche Farbe beibehält.

finden sich runde Markzellen in geringer Zahl, und zwar vereinzelt oder in kleinen Haufen zwischen einer glashellen, durch Carmin nicht gefärbten Grundsubstanz eingelagert.

2. a) Längsschnitt durch die Ossificationsgrenze des unteren Diaphysenendes des radius.

In dem unteren Diaphysenende des radius interessirt uns bei Betrachtung des Längsschnitts zunächst das Verhalten des Knorpels. Der hyaline (allseitig wachsende — Kassowitz, kleinzellige) Knorpel zeigt bei sonst normalem Verhalten mehrere grössere und kleinere, meist rundliche Markräume, welche in ihrem Innern zwischen einem Geflecht von mit spärlichen Markzellen durchsetzten Bindegewebsfasern je 3—4 und noch mehr auf dem Durchschnitt getroffene leere Blutgefässe enthalten. An einer Stelle des Präparats finden sich 3 solcher Markräume in kurzen Abständen über einander gelagert. Ein mehr länglich-ovaler Markraum sendet an seinem einen Ende ziemlich dicht gedrängte, rothgefärbte Fasern in das ihn umgebende Knorpelgewebe aus. Auf der Grenze zwischen dem hyalinen (allseitig wachsenden) Knorpel und der Knorpelwucherungszone (einseitig wachsenden Knorpel — Kassowitz) finden sich ebenfalls Markräume, doch von umfangreicherer Gestalt, welche in die Knorpelwucherungszone hineinwachsen. Die Grenze zwischen dem hyalinen Knorpel und der Knorpelwucherungszone ist durch eine ziemlich gerade, durch die eben geschilderten Markräume theilweise unterbrochene Linie markirt, während diejenige gegen die Verkalkungsgrenze hin sehr unregelmässig und verschoben ist, indem c. 6 mm lange Fortsätze von Knorpelgewebe von der einen Seite, und solche osteoiden Gewebes von der andern Seite sich zwischen einander hinein erstrecken. Die osteoiden Fortsätze reichen namentlich in den dem Perichondrium anliegenden peripheren Partien beinahe bis zum hyalinen Knorpel, die Knorpelfortsätze bis zur Markhöhlenbildung der Diaphyse. In dem der Beschreibung dienenden Präparate finden sich je 2—3 solcher Fortsätze; am Ende der Knorpelfortsätze, welche nach abwärts spitz zulaufen, erscheinen runde, ziemlich ausgedehnte Nester von Knorpel zwischen osteoidem Gewebe. Die Höhe der Knorpelwucherungszone beträgt 5—6 mm; die Zahl der Knorpelzellen dieser Zone ist ziemlich vermehrt, während ihre Grundsubstanz stellenweise bedeutend reducirt ist, so dass grössere Gruppen von Zellen eine solche vollständig entbehren. Die Knorpelzellensäulen weisen eine grosse Unregelmässigkeit in Anordnung und Richtung auf, die peripher gelegenen Säulen divergiren gegen das Perichondrium hin und lösen sich in demselben auf; der bei der normalen Knochenbildung der Ossificationsgrenze zunächst gelegene grosszellige Knorpel fehlt in dem Präparate vollständig. Die Markraumbildung in der Knorpelwucherungszone ist abnorm gesteigert und unregelmässig, auch die in den Markräumen sich befindlichen Blutgefässe sind vermehrt. Soweit Knorpelgewebe, d. h. die Knorpelwucherungszone reicht, ist keine Spur von beginnender oder stattgehabter Verkalkung sichtbar; erst mit dem Aufhören der Knorpel-

wucherungszone zeigen einzelne osteoide Bälkchen ihrer jeweiligen Form entsprechende, meist gezackte, scharf abgegrenzte Nester kalkhaltiger Knochensubstanz, in welcher schwach angedeutete lamellöse Zeichnung und plumpe Knochenkörperchen sichtbar sind, während das kalkfreie Knochengewebe keine Lamellen und nur spärliche Knochenkörperchen erkennen lässt.

Die zahlreichen zwischen den Knochenbälkchen eingelagerten Markräume sind geradezu ausgefüllt von Strängen mächtiger kreuz und quer durch einander verlaufender roth gefärbter Fasern, welche für die spärlich vorhandenen Blutgefässe wenig Raum lassen und das Markgewebe beinahe vollständig verdecken. Diese Fasern gehen theils vom Periost und den an dasselbe angrenzenden Knochenbälkchen, theils auch von den mehr gegen die Markhöhle hin gelegenen Knochenbälkchen aus und zwar in der Weise, dass sie wie Spiesse von den Bälkchen aus in die Markräume hineinragen. Aehnliche Bildungen, welche auch in den andern Präparaten, aber in geringerem Grade vorhanden sind, erwähnt Pommer in seiner Arbeit über Rhachitis und Osteomalacie (S. 314—315) und deutet dieselben als Sharpey'sche Fasern.

2. b) Vollständiger Querschnitt durch die Diaphyse des radius [1]).

Betrachtet man den Querschnitt der Radiusdiaphyse bei schwacher Vergrösserung, so fällt zunächst die ungleichmässige Breite des die Markhöhle umgebenden Knochenrings auf, welcher nach der Messung mit dem Glasmicrometer zwischen 0,5—2,5 mm an Breite differirte und die Markhöhle dadurch, dass der Querschnitt auf der einen Seite sehr schmal, auf der andern sehr dick ist, in Form eines Siegelrings umgibt. Ursache dieser abnormen Gestaltung ist die in wechselnder Stärke vorhandene Bildung osteoider Auflagerungsbalkenwerke, welche aus mehreren einander concentrisch überlagernden Arcadenreihen (Wechsel nach Virchow) radiär verlaufender, dünner Knochenbälkchen gebildet sind. Diese Arcadenreihen, deren man bis zu 3 in dem Präparate zählen kann (vgl. Fig. 2), sind theils durch zarte, dünne Knochenbälkchen mit einander verbunden, theils durch eine Kluft von Markgewebe von einander getrennt. Die Verbindung der periostalen Auflagerungen mit den endochondral gebildeten Knochenbälkchen besorgen einige wenige schräg verlaufende Bälkchen, welche jedoch auf grosse Strecken fehlen, so dass sich das Auflagerungsgebälk ausser allem Zusammenhang mit der endochondralen Knochenrinde zu befinden scheint. Anders verhält sich die Verbindung der peripherstеn Theile der Auflagerungen mit der osteogenen Schicht des Periosts. Dieselbe wird durch ziemlich zahlreiche von der peripherstеn Arcadenreihe ausgehende, dünne Fortsätze osteoiden Gewebes (0,05 mm breit, 0,2 mm lang im Durchschnitt), die in der osteogenen Schicht des Periosts fussen, vermittelt. Betrachtet man das Auflagerungsgebälk genauer, so zeigt sich dasselbe vollständig kalkfrei. Die den endochondralen zunächst anliegenden periostalen Bälkchen sind die breitesten und grössten und enthalten

1) Vergl. Fig. 2.

in ihrer stark roth gefärbten Textur zahlreiche Knochenkörperchen von verschiedener Grösse und Gestalt, während eine lamellöse Zeichnung mehr oder weniger gut sichtbar ist. Je mehr peripher die Bälkchen gelegen sind, um so mehr nehmen sie an Breite und Grösse ab, ebenso ändert sich ihre Textur.

Die peripherstен Bälkchen und besonders die von diesen ausgehenden oben erwähnten Fortsätze zeigen ein lockeres, aus grossen plumpen Zellenhöhlen zusammengesetztes Gewebe, wodu ch dieselben ein netzförmiges Aussehen erhalten. Im Gegensatz zu dem Auflagerungsgebälk zeigt die die Markhöhle umgebende endochondrale Knochenrinde zum grössten Theil kalkhaltige, breite, concentrisch zu der Markhöhle verlaufende Knochenbälkchen, welche nur an ihrem Rand mit einem schmalen Saum kalkfreien osteoiden Gewebes belegt sind; ausserdem ragen von den kalkhaltigen Knochenbälkchen aus dünne, schräg gerichtete, kurze osteoide Fortsätze in die Markhöhle hinein. Das kalkfreie Gewebe der inneren Knochenrinde zeigt dasselbe Verhalten wie das des Auflagerungsgebälks; die kalkhaltigen Partien sind theilweise aus in einander geschalteten Fragmenten von Lamellensystemen, welche durch buchtige Kittlinien von einander getrennt sind, zusammengesetzt und enthalten zahlreiche Knochenkörperchen. Die kalkfreien Partien sind von den kalkhaltigen durch scharfe, zum Theil buchtige Linien abgegrenzt, so dass an keiner Stelle ein Uebergang des einen Gewebes in das andere zu bemerken ist (vgl. Fig. 2). Das Periost zeigt an den Stellen mit hohen Auflagerungen eine Vermehrung der zelligen Elemente, von denen zahlreiche in Form grosser Zellhöhlen (Osteoblasten) den Bälkchen anliegen; an den Stellen mit Auflagerungen von geringer Höhe zeigt dasselbe ein dem normalen sich näherndes Verhalten. Im ganzen Gebiet des Knochendurchschnitts sind die Markräume bedeutend vermehrt und vergrössert, sie enthalten zahlreiche leere Blutgefässe zwischen dem Markgewebe; in der centralen Markhöhle findet sich sehr blutreiches Mark.

3. Längsschnitt durch die vollständige II. Phalanx des 4. Fingers der rechten Hand.

In dem Längsschnitt durch den Phalangealknochen bietet das Köpfchen desselben keine, die Basis dagegen geringe Veränderungen bezüglich der intracartilaginösen Ossification dar. Die Höhe der Knorpelwucherungsschicht letzterer beträgt 1 mm; dieselbe ist beiderseits etwas gegen das Perichondrium hin ausgebaucht, zeigt regelmässige Knorpelsäulenanordnung, jedoch mit starker Vermehrung der Knorpelzellen und geringer Entwicklung der Grundsubstanz. Die Grenze der Knorpelwucherungsschicht gegen den hyalinen Knorpel hin ist durch eine von 3—4 Markräumen unterbrochene Linie gebildet, welche gegen die Diaphyse leicht convex ist, da die seitlichen, zunächst dem Perichondrium gelegenen Knochenbälkchen etwas höher in die Knorpelwucherungsschicht hinaufreichen als die mehr central gelegenen. Auch die Wucherungsvorgänge im Gebiet der Diaphyse sind ganz gering,

denn die die Markhöhle umgebende Knochenrinde ist an ihrer dünnsten, etwa in der Mitte der Diaphyse gelegenen Partie auf der einen Seite nur 0,3 mm, auf der anderen 1.2 mm breit, während die Breite der Markhöhle 1,2 mm beträgt. Die die Diaphyse bildenden Knochenbälkchen sind mit Ausnahme einzelner, welche einen kalkhaltigen Kern einschliessen, kalkfrei und zeigen dieselbe Structur, wie die früher erwähnten osteoiden Knochenbälkchen. Die ausserordentlich zahlreich vorhandenen Markräume überwiegen weitaus die Knochensubstanz, ein Zeichen, dass eine hochgradige Resorption derselben stattgefunden hatte. Das Mark besteht aus runden, granulirten Zellen, welche stellenweise durch ein dichtes Netz von Fasern, die theilweise wie im vorigen Präparat von den Knochenbälkchen ausstrahlen, verdrängt sind, und ist sehr reichlich vascularisirt. Die centrale Markhöhle enthält ziemlich stark bluthaltiges Mark, welches einen central gelegenen, im Schnitt sich als leer darstellenden Hohlraum umschliesst.

In den dem radius entsprechenden Schnitten des femur zeigen sich bei der Untersuchung ähnliche Verhältnisse wie bei jenem, so dass nur die starke Entwicklung der Knorpelwucherungszone (6 mm hoch) im Längsschnitt, und im Querschnitt eine ausgebreitetere Verkalkung, welche sich auch auf das Auflagerungsgebälk erstreckt, und zahlreiche den Knochenbälkchen theils anliegende theils in dieselben hineinragende Zellhöhlen mit Zellen (Osteoblasten), erwähnenswerth sind.

Interessanter ist dagegen:

4. Längsschnitt durch die gekrümmte und verdickte Stelle des rechten femur.

Bei der Schilderung des macroscopischen Bildes der gekrümmten und verdickten femur-Stelle lag der Gedanke am nächsten, dieselbe für eine Infraction zu halten; die microscopische Untersuchung zeigt jedoch deutlich, dass man es mit einem durch Knorpelgewebe geheilten Bruch zu thun hat. Der Längsschnitt, welcher mehr peripher durch die Knochenrinde und zwar von vorn nach hinten, also in der Richtung von der convexen zur concaven Seite der Krümmung angelegt ist, zeigt nämlich folgendes Verhalten:

Die beiden Fracturenden des Knochens liegen 6—8 mm von einander entfernt mit einer dislocatio ad axin. Das obere Fracturende lässt in der Umgebung der Markhöhle einige wenige kalkhaltige Knochenbälkchen, welche jedoch mit einem Saum kalkfreien Gewebes eingefasst sind, erkennen. Diesen centralen Bälkchen sitzen nun in ziemlicher Ausdehnung beiderseits vollständig kalkfreie, dünne, periostale Bälkchen auf, welche, anfangs parallel mit den innern Bälkchen verlaufend, nicht wie diese plötzlich abbrechen, sondern in leichtem Bogen gegen einander verlaufend einen gegen das untere Fracturende gerichteten convexen Stumpf bilden. Letzteres hat keinen so scharf markirten Abschluss, sondern zeigt nur zwei bis drei in der Längsrichtung des Knochens liegende, theilweise gekrümmte, kalkhaltige Knochenbälkchen, welche mit zahlreichen Zacken und Buchten versehen sind,

dagegen zahlreiche in hyalinen Knorpel eingestreute, dünne und kurze kalkfreie Bälkchen, die theils homogen erscheinen, theils Knorpelzellen in ihrem Innern enthalten. Der ganze zwischen den beiden Fracturenden liegende Raum ist mit hyalinem und faserigem Knorpel ausgefüllt, in welchem neben zahlreichen Blutgefässen sich kleine spärliche Fragmente osteoiden Gewebes befinden. Der Knorpelcallus ist besonders zwischen den Schenkeln des Krümmungswinkels stark entwickelt und bedingt dadurch die Verdickung der Fracturstelle. Gegen die convexe Seite der Fracturstelle hin nimmt der hyaline Knorpel den Character von Faserknorpel an, indem dichte parallel unter einander verlaufende Faserbündel, welche Knorpelzellen zwischen sich haben, gegen beide Fracturenden hin sich erstrecken und theils als osteoide Bälkchen endigen, theils in den Markräumen der Knochenstümpfe sich verlieren. Die zellige sowohl wie die Faser-Schicht des Periosts sind im Bereich der Fracturstelle in ziemlich starker Wucherung begriffen.

Der in der unteren Epiphyse desselben Knochens befindliche Knochenkern zeigt zwischen erweiterten Blutgefässen und zahlreichen Markräumen eine locker gebaute, aus dünnen, kalkfreien Knochenbälkchen zusammengesetzte Textur.

5. Längsschnitt durch die Knochenknorpelgrenze des I. Lendenwirbelkörpers.

Der hyaline Knorpel zeigt in dem Längsschnitt des Lendenwirbelkörpers keine Veränderungen, dagegen bietet die Knorpelwucherungszone solche in ziemlich auffälliger Weise dar. Die Grenzlinie zwischen dem hyalinen Knorpel und der Wucherungszone hat keinen geraden, sondern einen wellenförmigen, unregelmässigen Verlauf. Die Knorpelwucherungszone variirt zwischen einer Höhe von 0,5—1 mm und zeigt bedeutende Unregelmässigkeiten in Anordnung und Verlauf ihrer Knorpelzellensäulen; auch hier zeigt die Knorpelgrundsubstanz nicht die der Masse der Knorpelzellen entsprechende Mächtigkeit. An einer Stelle des Präparats findet sich in der Knorpelwucherungszone ein grösserer Markraum, welcher die halbe Höhe derselben einnimmt und unmittelbar an den hyalinen Knorpel grenzt. Die Verkalkungsgrenze des Knorpels ist sehr unregelmässig; die an die Knorpelwucherungszone sich anschliessenden Knochenbälkchen zeigen nur in ihrem Centrum zum Theil kleine Reste kalkhaltigen Knochengewebes, der weitaus grösste Theil derselben besteht aus kalkfreier Knochensubstanz. Die kalkfreien Partien lassen keine lamellöse Zeichnung und nur spärliche Knochenkörperchen erkennen; die kalkhaltigen Reste haben grobgeflechtige Structur mit plumpen Knochenkörperchen. Die Markräume sind bedeutend vermehrt und vergrössert und enthalten zahlreiche runde Markzellen, Bindegewebsfasern und eine mässige Zahl von Blutgefässen. Das im Präparat sichtbare Periost hat eine grobfaserige Beschaffenheit.

6. Längsschnitt durch die Knorpelgrenze einer Rippe.

Wie bei dem letzten Präparate, so zeigt auch in dem Längsschnitt durch die Knochenknorpelgrenze der Rippe der hyaline Knorpel keine Veränderung; um so grösser aber ist dieselbe in der Knorpelwucherungszone. Letztere hat eine Höhe von 7 mm und gegen den hyalinen Knorpel hin eine ziemlich gerade Grenzlinie. Ausser der bedeutenden Höhe der Zone fällt an derselben in erster Linie der vollständige Mangel einer in der Längsrichtung des Knochens gerade verlaufenden, regelmässig gebildeten Knorpelsäulenzone auf. An Stelle der Säulen sieht man regellos neben einander gelagerte Knorpelzellengruppen, deren Grundsubstanz theils sehr spärlich vorhanden ist, theils ein grobfaseriges Maschenwerk zwischen einzelnen Zellengruppen bildet, während die Zahl der Knorpelzellen durchweg bedeutend vermehrt ist. Es finden sich nämlich Gruppen von 30—50 dicht neben und über einander gelagerten Knorpelzellen in ziemlicher Zahl beisammen und theils nur wenig Grundsubstanz dazwischen liegend, theils Stränge derselben. Die ganze Knorpelwucherungsschicht ist seitlich gegen das Perichondrium hin stark ausgebaucht, so dass die peripheren dem Perichondrium anliegenden Knorpelpartien, welche theilweise eine schwache Andeutung von Säulenanordnung zeigen, in Folge ihrer durch die Ausbauchung entstehenden Divergenz die Verkalkungsgrenze nicht erreichen, sondern schon hoch oben im Perichondrium sich auflösen. Zu diesen Veränderungen in der Knorpelwucherungszone gesellt sich noch das Vorhandensein von Markräumen in vermehrter Anzahl und Grösse; dieselben bilden, je nachdem sie in den Schnitt gefallen, theils längliche, theils rundliche Höhlen mit einzelnen in das Knorpelgewebe hineinragenden, flügelartigen Fortsätzen; im Innern der Markräume finden sich Blutgefässe, Markzellen und Bindegewebsfasern. Die Verkalkungsgrenze zeigt eine grosse Unregelmässigkeit, indem die Verkalkung in den seitlichen, zunächst dem Perichondrium gelegenen Theilen beinahe bis an die oberste Grenze der Knorpelwucherungszone reicht, in den centralen Partien dagegen bedeutend zurückbleibt. Der Kalkgehalt der der Verkalkungsgrenze zunächst gelegenen Knochenbälkchen ist äusserst gering, nur im Centrum derselben finden sich kalkhaltige, zackige und mit Buchten versehene Knochenreste von ganz geringer Ausdehnung, welche, ebenso wie die kalkfreien Partien der Knochenbälkchen, den schon früher beschriebenen Bau zeigen. Das ganze Knochengewebe hat in ziemlicher Ausdehnung vollständig spongiösen Character in Folge starker Vermehrung und Vergrösserung der Blutgefässe und Markräume.

Im Anschluss an die Schilderung der microscopischen Befunde, welche hiermit abschliesst, und vor ihrer Beurtheilung mögen zunächst ein Bericht über die Resultate der von mir an verschiedenen Knochen des Kindes angestellten chemischen Untersuchung und eine Reihe zum Vergleich dienender Knochenanalysen einiger Autoren die Fortsetzung bilden.

Zur chemischen Untersuchung wurden Stücke vom os parietale, von der Diaphyse und spongiosa der tibia, von der Diaphyse des femur und einer Rippe verwendet, wobei der Gang der Untersuchung folgender war:

Zunächst wurde den fein zerkleinerten Knochenstückchen jedes einzelnen Knochens durch Trocknen derselben bei 110° im Trockenschrank, und zwar so lange, bis dieselben keine Gewichtsabnahme mehr zeigten, der Wassergehalt entzogen und zugleich aus der Gewichtsdifferenz zwischen der ungetrockneten und getrockneten Substanz bestimmt; hierauf wurde eine Quantität der vollständig getrockneten Knochenstückchen abgewogen und in einer Platinschale eingeäschert, endlich der durch die Einäscherung entstandene Gewichtsverlust derselben durch die Wage ermittelt. Ausserdem wurden noch an einem Knochen der Fettgehalt und die Zusammensetzung der Asche der verschiedenen Knochen zur Ergänzung der Analysen bestimmt.

Analysen:

Name der Knochen	%-Gehalt des Wassers	%-Gehalt der organ. Bstdthl.	%-Gehalt der anorgan. Bstdthl.	%-Gehalt an CaO	%-Gehalt an MgO	%-Gehalt an P_2O_5	%-Gehalts des Fetts
os parietale	—	50,917	49,083	59,4	0,353	39,34	—
diaphysis tibiae	61,0	73,99	26,0	51,3	0,34	40,79	—
spongiosa tibiae	76,4	87,315	12,685	41,5	0,34	58,2	—
diaphysis femoris	—	81,80	18,2	46,41	0,34	48,73	5,25
costa VI.	54,53	66,03	33,96	51,62	0,191	38,278	—

Die Resultate, welche meine Untersuchungen ergaben, weichen mit einer Ausnahme nicht bedeutend von den Resultaten, welche die verschiedenen Autoren durch Analysen rhachitischer Knochen bekommen haben, ab, was aus Folgendem ersichtlich sein wird.

Eine grosse Reihe Untersuchungen rhachitischer Knochen verdanken wir Friedleben, welcher dieselben in seiner Arbeit[1]): „Bei-

1) Jahrbuch für Kinderheilkunde III. Jahrg. II. Heft 3. Band 1860.

träge zur Kenntniss der physikalischen und chemischen Constitution wachsender und rhachitischer Knochen der ersten Kindheit" niedergelegt hat. Zum Vergleiche mit den meinigen mögen einige Analysen aus der Arbeit Friedleben's und von anderen Autoren aufgeführt werden, und zwar solche, welche von Kindern am Ende des ersten und Anfang des zweiten Lebensjahres stammen und womöglich die den von mir analysirten entsprechenden Knochenstücke betreffen. Ich schicke den Friedleben'schen Analysen einige von verschiedenen Autoren, darunter auch diejenige Böttcher's[1]) über den schon von Stiebel beschriebenen und von Rehn als infantile Osteomalacie bezeichneten Fall voraus:

Böttcher fand bei dem 13 Monate alten Kind

im femur	79,11	organischer Substanz,
	20,89	anorganischer „
„ tibia	75,30	organischer „
	24,70	anorganischer „
„ radius	80,00	organischer „
	20,00	anorganischer „
„ costa	74,35	organischer „
	25,65	anorganischer „

Marchand[2]) fand

im femur	81,32	organischer Substanz,
	18,68	anorganischer „
„ radius	78,76	organischer „
	21,24	anorganischer „

Schlossberger

im os parietale	48,121	organischer Substanz,
	51,879	anorganischer „

Ragsky[3])

im humerus	81,12	organischer Substanz,
	18,88	anorganischer „

Davy

in der tibia	74,00	organischer Substanz,
	26,00	anorganischer „

---

1) Virchow, Handbuch der speciellen Pathologie und Therapie Band I 2. Hälfte pag. 538.

2) Erdmann und Marchand, Journal f. prakt. Chemie Bd. 27, 2 pag. 83.

3) Rokitansky, Pathol. Anatomie 1. Aufl. II. Thl. pag. 201.

Friedleben's Analysen rhachitischer Knochen:

a) Schädelknochen.

Alter	Name des Knochens	% anorg.	% org.	% Fett
10 Mon.	os parietale	54,404	45,596	—
1 J. 1 M.	os parietale	47,763	52,237	0,580

b) Röhrenknochen.

$11^1/_2$ M.	diaph. humeri	29,029	70,903	8,228
1 J. 2 M.	diaph. tibiae	54,641	45,359	—
„	p. spong. tibiae	45,701	54,299	—

c. Rippen.

$11^1/_2$ M.	costa VII.	23,938	76,062	1,991
1 J. 1 M.	costa VII.	26,470	73,530	1,939
1 J. 2 M.	costa VI.	40,830	59,170	1,573

Derselbe Autor berechnete für gesunde normale Knochen ein- bis zweijähriger Kinder

59,397 anorganische Substanz,
40,603 organische „

Frerichs und Bibra für normale Knochen:

63,0 anorganische Substanz,
37,0 organische „

Der Wassergehalt beträgt nach Friedleben in der normalen Diaphyse der tibia bei einem 6monatlichen Kinde 21,323 % und in der spongiosa der tibia 64,037 %. Dieselben Theile hatten bei einem 8monatlichen rhachitischen Kinde einen Wassergehalt von 44,790 % und 76,912 %.

Friedleben bezeichnet als generellen chemischen Character rhachitischer Knochen: Geringe Menge der Erdsalze, am geringsten auf der Höhe des Krankheitsprocesses, dem Normalen näher in den noch restirenden alten Knochentafeln, weit unter ihm in den neugebildeten (osteoriden) Knochentheilen; in diesen eine erhöhte Quantität Kohlensäure; in allen wenig Differenz im Fettgehalt mit Ausnahme der langen Röhrenknochen, deren erhöhtere Fettmenge zumeist durch das weiche Knochenmark in den spongiösen Theilen und dem erweiterten Markcanal bedingt ist und von hier aus durch die restirende alte Knochenröhre der Diaphyse durchdringt. Das specifische Gewicht steht im Allgemeinen unter dem Normalen, um so mehr, je intensiver der Krankheitsprocess. Die organische Grundlage der Knochen hat keine wesentliche Veränderung erlitten, wohl aber sind die nicht ossificirten Knorpel wasserreicher geworden.

Was nun die von mir untersuchten Knochen betrifft, so zeigen dieselben nach den Resultaten, die ich erhalten, einen dem soeben angeführten ähnlichen Character. In dem einen Knochen ergab sich eine dem Normalen sich nähernde, in den andern eine weit unter demselben liegende Menge von anorganischen Bestandtheilen, ein Beweis, dass die Intensität des Krankheitsprocesses in einem und demselben Skelet eine verschiedene ist. Aus sämmtlichen Analysen geht hervor, dass die Schädelknochen die grösste, wenig unter dem Normalen liegende Menge an anorganischer Substanz aufweisen, und zwar zeigt sich in dieser Beziehung eine merkwürdige Uebereinstimmung sämmtlicher Resultate, indem dieselben nur zwischen 47 und 57 % schwanken und demnach ein Mittel von 51,6 % ergeben, welchem das von mir gefundene Resultat von 49,083 % am nächsten liegt. In den übrigen Knochen differirt die Menge an anorganischer Substanz ziemlich bedeutend, doch ist dieselbe in allen viel geringer als in den Schädelknochen. Diejenigen Analysen, welche unter sich und mit der meinigen am meisten oder fast ganz übereinstimmen, sind die von Böttcher, Marchand und Davy; Friedleben fand durchschnittlich grössere Mengen anorganischer Substanz als jene, was wohl damit zusammenhängt, dass er keine so hochgradig erkrankten Knochen zur Untersuchung bekam.

Nach dieser Excursion in das Gebiet der Chemie komme ich auf meine microscopischen Untersuchungsresultate zurück, um auf Grund derselben den Vergleich meines Falles mit dem Rehn'schen Fall fortzusetzen und dann auf die Frage der infantilen Osteomalacie einzugehen. – Zwei von v. Recklinghausen angefertigte Glycerinpräparate, überschrieben „Querschnitt des os femoris, Osteomalacie, periostale Neubildung“ und „os femoris, periostale Neubildung und Osteomalacie des alten Knochens“ und von Knochen des von Rehn beschriebenen 13 Monate alten Kindes stammend, welche Herr Dr. Rehn zur Vergleichung mit den meinigen Herrn Dr. Escherich zu übersenden die Güte hatte, lassen, da sie ungefärbt sind, die für unsere Frage entscheidenden Punkte nicht erkennen. Wir müssen uns somit an den Wortlaut des von v. Recklinghausen aufgenommenen microscopischen Befundes halten, der folgender ist:

„Der Knochen zeigt ausser den gewöhnlichen rhachitischen Veränderungen sehr mässigen Grades an den Knorpelscheiben als Auffälligstes eine Osteomalacie, wie ich sie in dieser Stärke bei einem rhachitischen Kinde noch nicht gesehen habe. In den Knochenbälkchen sind nur noch an sehr wenigen Stellen ganz geringe Reste

von kalkhaltiger tela ossea mit deutlichen Knochenkörperzeichnungen; die Knochenbälkchen bestehen vielmehr zum allergrössten Theil aus entkalkter Knochensubstanz u. s. w. Da die Osteomalacie so sehr in den Vordergrund tritt gegenüber den rhachitischen Veränderungen, scheint es mir angezeigt, diesen Fall als infantile Osteomalacie von der Rhachitis zu trennen."

Nach v. Recklinghausen zeigt also der Fall Rehn's nicht ausschliesslich eine Osteomalacie, sondern zugleich mit dieser die gewöhnlichen rhachitischen Veränderungen, aber mässigen Grades. Es ist deshalb angezeigt, zunächst auf die specifisch rhachitischen Veränderungen meines Falls einzugehen, um zu sehen, wie sich dieselben zu denjenigen des Rehn'schen Falls verhalten.

Aus den von mir untersuchten Längsschnitten durch die Knochenknorpelgrenze der Rippen und Röhrenknochen geht hervor, dass, während der hyaline (allseitig wachsende) Knorpel normale Beschaffenheit mit geringer Zunahme der Knorpelmarkcanäle zeigt, die Knorpelwucherungszone (der einseitig wachsende Knorpel) durchweg die der Rhachitis eigenthümlichen Veränderungen in mehr oder minder hohem Grade aufweist. Von diesen ist besonders characteristisch für die Rhachitis die Vergrösserung der Knorpelwucherungszone in der Längsaxe des Knochens, welche in meinen Präparaten in verschiedenem Grade vorhanden ist.

Nach dem Vorgang Kassowitz' habe ich an einigen Präparaten die Knorpelwucherungszone in der Richtung der Längsaxe des Knochens mittelst des Glasmicrometers unter dem Microscope gemessen und dabei folgende Resultate erhalten:

radius	5	Millimeter
phalanx	1	„ „
femur	6	„ „
costa	7	„ „
vertebra	0,5	„ „

Die von Kassowitz vorgenommenen Messungen der „Zone des einseitig wachsenden Knorpels" der vorderen Enden normaler Rippen betrugen:

bei einem 6monatl. foetus	2,4	Millimeter,
beim Neugeborenen	1,6	„ „
bei einem 1jährigen Kind	0,6	„ „
bei einem 3jährigen Kind	0,4	„ „

die Messungen desselben Autors an den vorderen Enden rhachitischer Rippen dagegen:

bei	einem	2	monatl.	Kind	7,0 Millimeter
„	„	3	„	„	8,0 „
„	„	18	„	„	7,0 „
„	„	2	jährigen	„	3,5 „
„	„	2	„	„	5,0 „
„	„	$2^1/_2$	„	„	2,2 „

Den letzteren Messungen von Kassowitz entsprechen die meinigen (costa) ziemlich genau, beide zeigen ganz erhebliche Unterschiede in der Höhe der Zonen gegenüber den an normalen Knochen angestellten. Für ein einjähriges normales Kind fand Kassowitz 0,6 mm, für ein 18monatliches rhachitisches 7 mm; setzt man an Stelle des letzteren das von mir untersuchte einjährige Kind mit ebenfalls 7 mm, so ergiebt sich bei beiden einjährigen Kindern eine Differenz von 6,4 mm in Beziehung auf die Höhe der Knorpelwucherungszone der Rippen.

Von dem ersten von Rehn als infantile Osteomalacie veröffentlichten Fall liegen derartige Messungen nicht vor; dagegen wurden von dem zweiten Fall, welchen Rehn selbst beobachtete, eine tibia und radius durch v. Recklinghausen auf ihre Veränderungen der Knorpelwucherungszone untersucht und an ihnen trotz der geringen Verdickung ihrer Knorpelenden eine Höhe der Knorpelwucherungszone von 4—6 mm constatirt; also dieselben Resultate, welche ich am radius (5 mm) und am femur (6 mm) meines Falles gefunden habe. Es ist nur zu bedauern, dass von dem Falle, der uns vor allen anderen interessirt, nichts über die Höhe obiger Zonen angegeben ist, doch wird man nicht fehlgehen, wenn man auch für diesen ähnliche Resultate annimmt.

Was nun die weiteren Befunde betrifft, welche v. Recklinghausen an den Knochen des Rehn'schen Falls constatirte, so wären in zweiter Linie die Verkalkungsverhältnisse zu erwähnen. v. Recklinghausen fand in den Knochenbälkchen nur noch an sehr wenigen Stellen ganz geringe Reste von kalkhaltiger tela ossea. Aehnliche, ja sogar noch hochgradigere Veränderungen zeigen die von mir untersuchten Knochen. Die periostaten Auflagerungen am radius und femur, welche eine Höhe von 0,2—1,3 mm (Rehn's tibia 2 mm, radius 1,8 mm) haben, enthalten keine oder nur geringe Spuren kalkhaltiger Knochensubstanz, und nur die endostalen Knochenbälkchen, die aber den geringsten Antheil am Knochenquerschnit

haben, zeigen einen kalkhaltigen, von kalkfreiem Knochengewebe umsäumten Kern. Der Längsschnitt durch die Phalange weist nur einzelne kalkhaltige Knochenbälkchen auf und besteht zum grössten Theil aus kalkfreien Knochenbälkchen.

Kurz, in allen von mir untersuchten Knochen mit Ausnahme des os parietale überwiegt die kalkfreie Knochensubstanz weitaus die kalkhaltige, ein Ergebniss, welches auch durch die chemischen Untersuchungen vollständig bestätigt ist und bei der abnormen Weichheit und Biegsamkeit der Knochen nicht anders zu erwarten war.

Die Aehnlichkeit zwischen meinem und dem Rehn'schen Fall, welche in Beziehung auf die bisher betrachteten Punkte unzweifelhaft feststeht, wird durch eine Bemerkung im Befunde von v. Recklinghausen, welche mir das punctum saliens für die Annahme einer infantilen Osteomalacie von Seiten v. Recklinghausen's zu sein scheint, in Frage gestellt. v. Recklinghausen sagt nämlich am Schluss seines Befundes: „die Knochenbälkchen bestehen zum allergrössten Theil aus entkalkter Knochensubstanz" und constatirt damit das Vorhandensein eines Processes, der von den meisten Autoren bis jetzt als characteristisch für Osteomalacie bezeichnet wird, nämlich eine Entkalkung der Knochen.

Da in dem Befunde v. Recklinghausen's über die ihm von Rehn übersandten und als osteomalacisch bezeichneten Knochen die Angaben über die histiologischen Einzelheiten derselben zu knapp sind und deshalb keine genaue Vorstellung von den bei der Osteomalacie stattfindenden Knochenveränderungen geben können, ein Umstand, der für die Frage der infantilen Osteomalacie wesentlich und entscheidend ist, so dürfte es nicht unzweckmässig sein, eine Schilderung des osteomalacischen Knochenprocesses nach Ziegler[1]), die in der Hauptsache mit der Birch-Hirschfeld's übereinstimmt, den weiteren Untersuchungen vorauszuschicken: „Die Auflösung der Kalksalze beginnt stets an der Peripherie der Knochenbalken und schreitet von da successive nach der tieferen Schicht vor. Der Grenzcontour des noch kalkhaltigen Theils verläuft bald der Oberfläche des Knochenbalkens parallel, bald ist er unregelmässig gestaltet und zeigt den Howship'schen Lacunen ähnliche Vertiefungen. Zuweilen tritt zwischen den unentkalkten und den völlig entkalkten Theilen eine Zone auf, in welcher ähnlich, wie bei beginnender

1) Ziegler, Patholog. Anatomie, II. Th. 15. Abschn. 1885.

Kalkablagerung, kleinere und grössere Kalkkrümel sichtbar werden. Die Grundsubstanz des entkalkten Knochens erscheint bald homogen, bald fein — oder grobfaserig. Nicht selten ist auch noch die lamellöse Schichtung deutlich zu erkennen und setzt sich continuirlich in die Schichtung des unentkalkten Theils fort. Ein Theil der Knochenkörperchen ist noch deutlich erhalten, andere sind verschwunden oder bilden nur kleine ovale Lücken ohne erkennbare Ausläufer."

Soviel nun aus meinen Präparaten zu erkennen ist, ist bei ihnen die Annahme einer Entkalkung der Knochenbälkchen, wie sie nach Ziegler u. A. der Osteomalacie zu Grunde liegt, nicht zulässig, und zwar aus verschiedenen Gründen. Zunächst zeigen die kalkfreien Knochenbälkchen sowohl in ihrer Bauart wie in ihrer Lage, dass sie nicht aus entkalkten, sondern neu gebildeten, unverkalkt gebliebenen Knochengeweben bestehen. Denn während die kalkhaltigen Partien überwiegend Lamellenbildung zeigen, findet man bei den kalkfreien Partien meist eine homogene Grundsubstanz mit eingestreuten Knochenkörperchen. Wo nur immer in den kalkfreien Randzonen kalkhaltiger Knochenbälkchen Lamellen sichtbar sind, sind letztere parallel mit den angrenzenden Markräumen verlaufend und zeigen nirgends einen continuirlichen Uebergang in die Lamellen der kalkhaltigen Partien.

Die Lamellensysteme sowohl wie die Anlagerungen kalkfreien Knochengewebes überhaupt sind durch lacunäre Kittlinien von der verkalkten Knochensubstanz abgegrenzt, was für Neubildung unverkalkt bleibenden Knochengewebes spricht und nicht für eine Entkalkung kalkhaltigen Knochengewebes. Die in einigen Präparaten enorm vermehrten Sharpey'schen Fasern und Osteoblasten, sowohl in der Nähe der Markhöhle als auch gegen die Peripherie der Knochen hin, weisen auf Appositionsvorgänge hin, die sowohl den endochondralen, wie den periostalen Knochen betreffen und in Anbildung kalkfreien Knochengewebes bestehen. Ferner ist zu Gunsten der Anschauung, dass die kalkfreien Partien neugebildet sind', das Verhalten vollständiger Querschnitte rhachitischer Diaphysen anzuführen, worauf Steudener (Zeitschrift für Chirurgie IV. Bd. 3. Heft S. 91) aufmerksam gemacht hat. Die von mir angefertigten radius- und femur-Querschnitte zeigen nämlich, dass die Kalksalze den jüngst gebildeten peripherischen Theilen des Knochens vollständig fehlen, weiter nach der Markhöhle zu, d. h. in den etwas älteren Theilen des Knochens, nur sparsam oder auch gar nicht vorhanden

sind, endlich in der Umgebung der Markhöhle, also in den ältesten Theilen sich am reichlichsten finden. Auch in den Knochenstücken, wo periostale Auflagerungen gering sind oder ganz fehlen, und die Resorptionsvorgänge gesteigert sind (phalanx, os parietale), geben die vorhandenen Veränderungen keinen Anlass zur Annahme einer Entkalkung wie bei Osteomalacie.

In Anbetracht der von mir erhobenen microscopischen Befunde, welche den Anschauungen Ziegler's u. A. über die Osteomalacie zuwiderlaufen, muss mein Fall, der ausser den Störungen im Knochenbau die gewöhnlichen rhachitischen Störungen aufweist, der Rhachitis zugezählt werden, und nach Ziegler, den ich hier als Vertreter der Entkalkungstheorie speciell anführe, dürften auch die Fälle Rehn's (bes. der dem meinigen ähnliche) von vermeintlicher infantiler Osteomalacie Fälle von schwerer Rhachitis gewesen sein. Ziegler sagt nämlich: „Rehn's Angaben enthalten nichts, was das Vorkommen von Osteomalacie als selbstständige Erkrankung beweisen würde. Was Rehn und v. Recklinghausen beschrieben, kommt bei jeder hochgradigen Rhachitis vor."

Im Gegensatz zu Ziegler scheint Birch-Hirschfeld an der Existenz einer infantilen Osteomalacie nicht zu zweifeln, denn er sagt in seinem Lehrbuch der patholog. Anatomie (2. Th. S. 10), dass der Osteomalacie zugehörige Knochenerkrankungen auch bei Kindern vorkommen, und führt als Beispiel den Fall von Rehn an. Wie Ziegler jedoch, so hält auch Birch-Hirschfeld die beiden Processe Rhachitis und Osteomalacie streng auseinander, während neuerdings Cohnheim [1]), dann Kassowitz [2]) und zuletzt Pommer [3]) die Ansicht ausgesprochen haben, dass Rhachitis und Osteomalacie histologisch gleichartige Processe seien und nur clinisch (Kassowitz) sich von einander unterscheiden. Das Vorkommen einer infantilen Osteomalacie geben diese 3 Autoren, ebenso wie Ziegler nicht zu.

Aus diesen verschiedenen Urtheilen der Autoren geht hervor, dass nicht allein die Frage der infantilen Osteomalacie noch nicht endgültig entschieden, sondern dass sogar die fast noch allgemein

1) Cohnheim, Pathologie der anorg. Gewebsbsdthl. Allgemeine Pathologie, I. Bd.

2) Kassowitz, Die normale Ossification und Erkrankungen des Knochensystems bei Rhachitis und hereditärer Syphilis, 2. Th. Rhachitis. Wien 1882.

3) Pommer, Rhachitis und Osteomalacie, Graz 1885.

als unbestrittene Thatsache geltende Verschiedenheit des rhachitischen und osteomalacischen Processes in Zweifel gezogen wird. Es wäre deshalb zu wünschen, dass weitere Untersuchungen bald eine alle Theile befriedigende Lösung der obigen Fragen bringen möchten.

So viel steht fest, dass der von mir geschilderte Fall Kirchlechner nach allen den Erscheinungen, die erc linisch und anatomisch darbot, zur Rhachitis zu zählen ist; die grosse Aehnlichkeit des meinigen mit dem Rehn'schen Fall drängt zu der Annahme, dass letzterer und demgemäss auch die andern von Rehn geschilderten Fälle nicht infantile Osteomalacie, sondern Rhachitis sind.

Zum Schlusse erfülle ich die angenehme Pflicht, Herrn Privatdocent Dr. Escherich für die Anregung zur vorliegenden Arbeit, gütige Ueberlassung des nöthigen Materials und seine freundlichen Rathschläge, Herrn Dr. Brandl für die Anleitung zur Ausführung der chemischen Untersuchungen und den Herren Professoren Dr. Bollinger und Dr. Tappeiner für das meiner Arbeit erwiesene Interesse meinen verbindlichsten Dank auszusprechen.

Erklärung der Tafel.

Theil aus einem Querschnitt durch die Diaphyse des radius.

a Markhöhlengrenze,
b Periost,
c endochondraler Knochen,
d periostaler Knochen,
e kalkhaltiges Knochengewebe,
f kalkfreies Knochengewebe,
g Markraum.
h Stelle, an welcher ein Stück Knochen ausgebrochen ist.

Unentkalkt geschnitten; mit Karmin gefärbt. 30fache Vergrösserung.

Frommannsche Buchdruckerei (Hermann Pohle) in Jena.

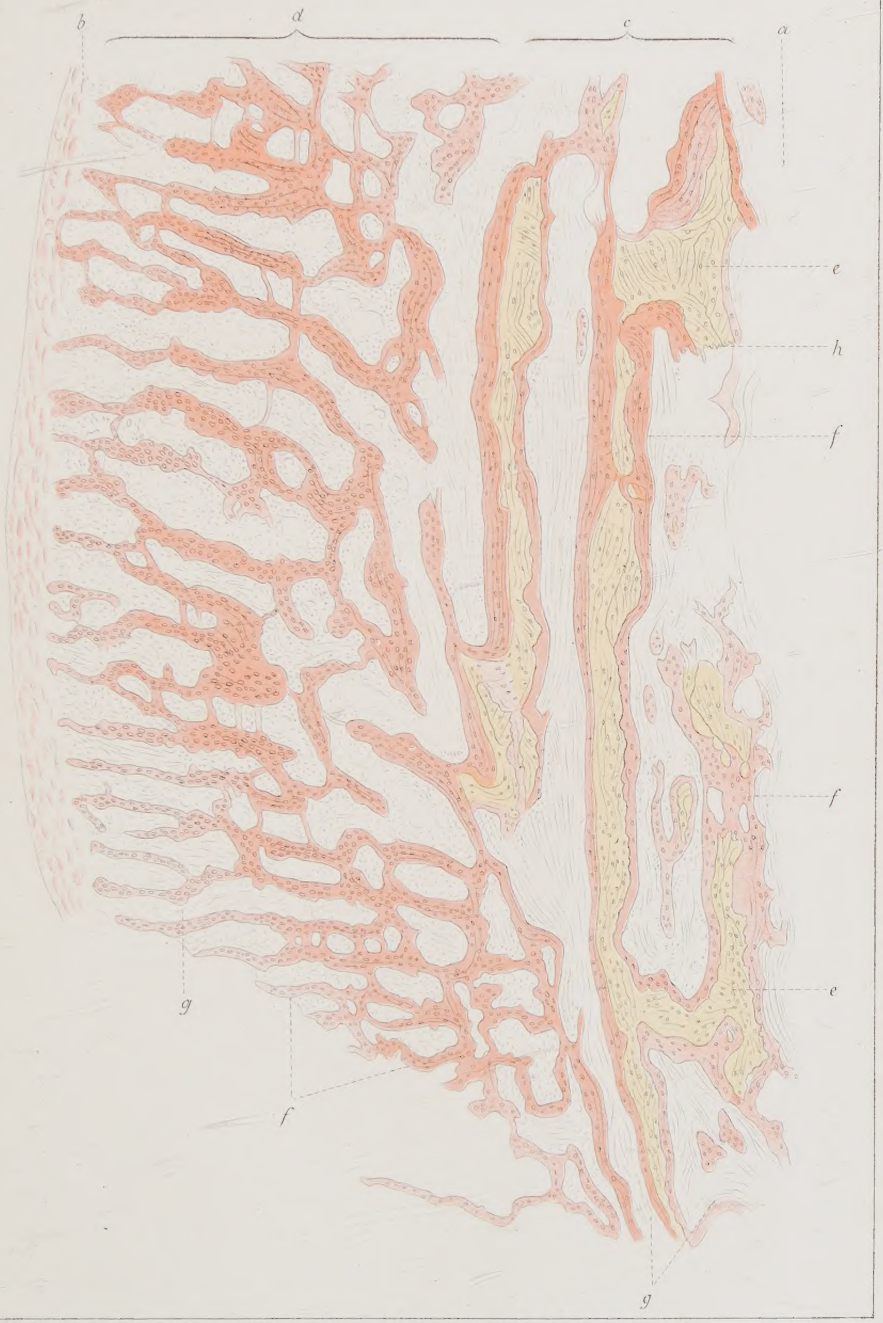
b
d
c
a
e
h
f
f
e
g
f
g